

# Kaakletsels

## IC vplk opleiding oktober 2009

J.Biert

Chirurg-Traumatoloog UMC St Radboud

S

R

L

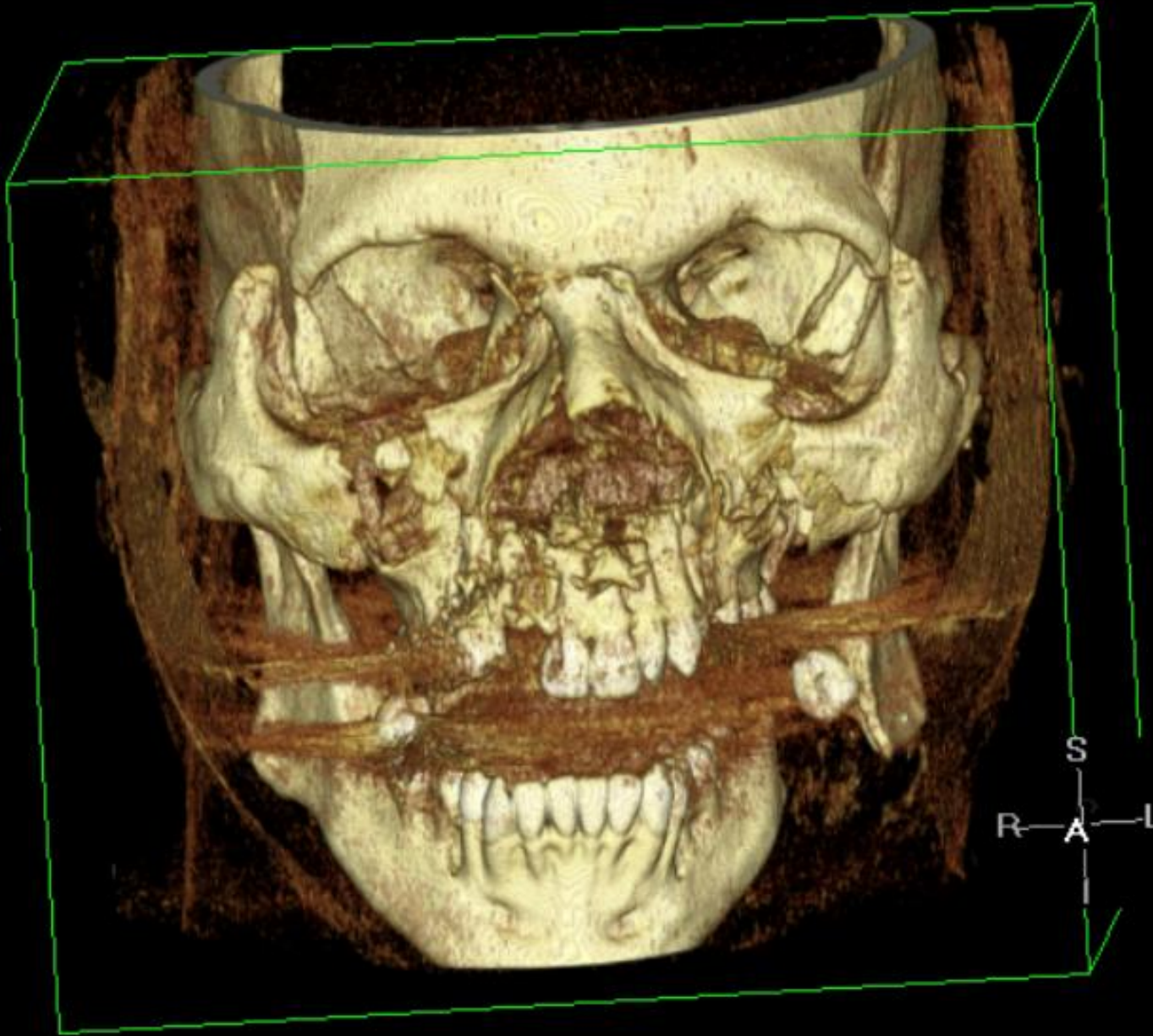
S

R

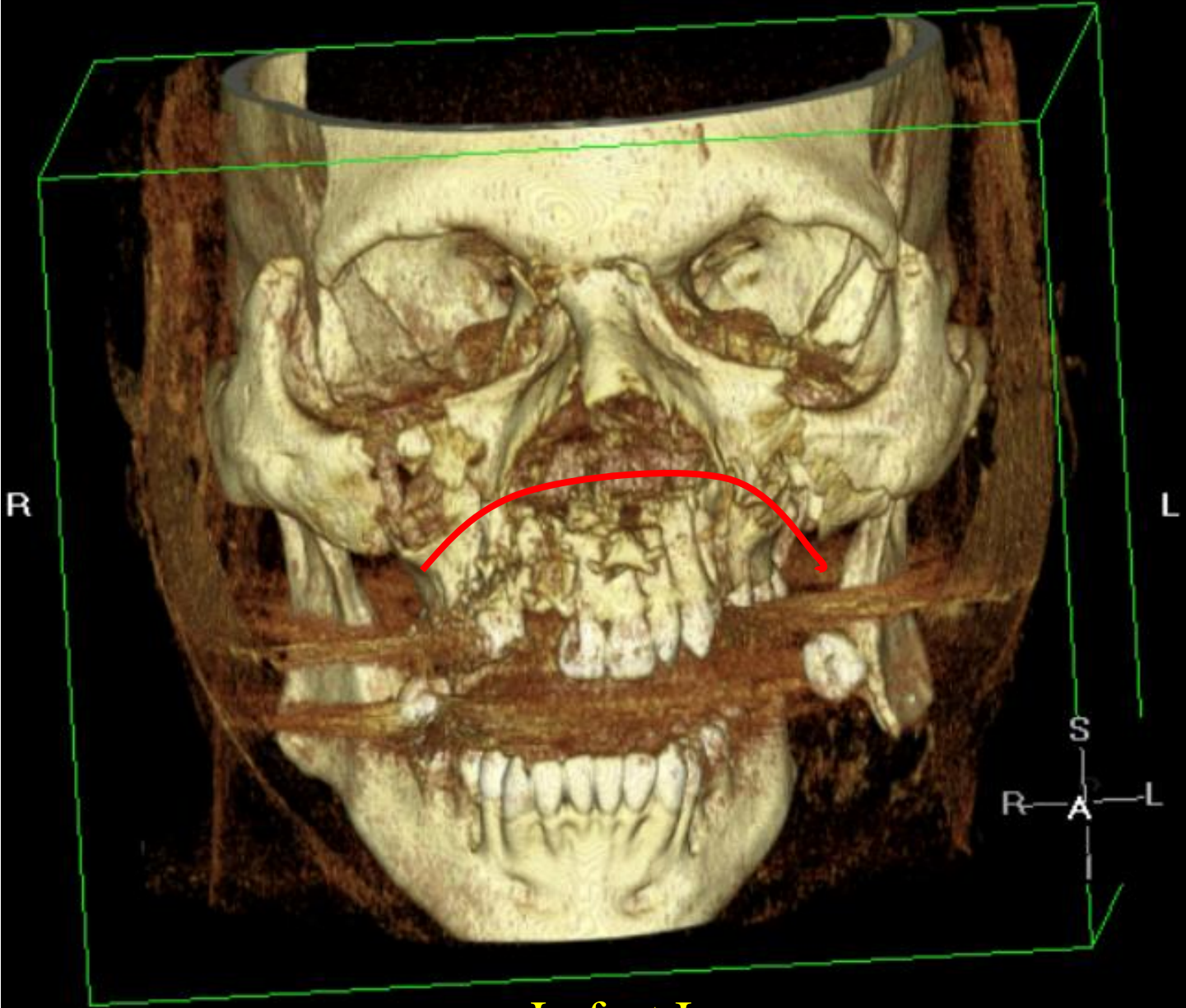
A

L

I



S



R

L

S

R

A

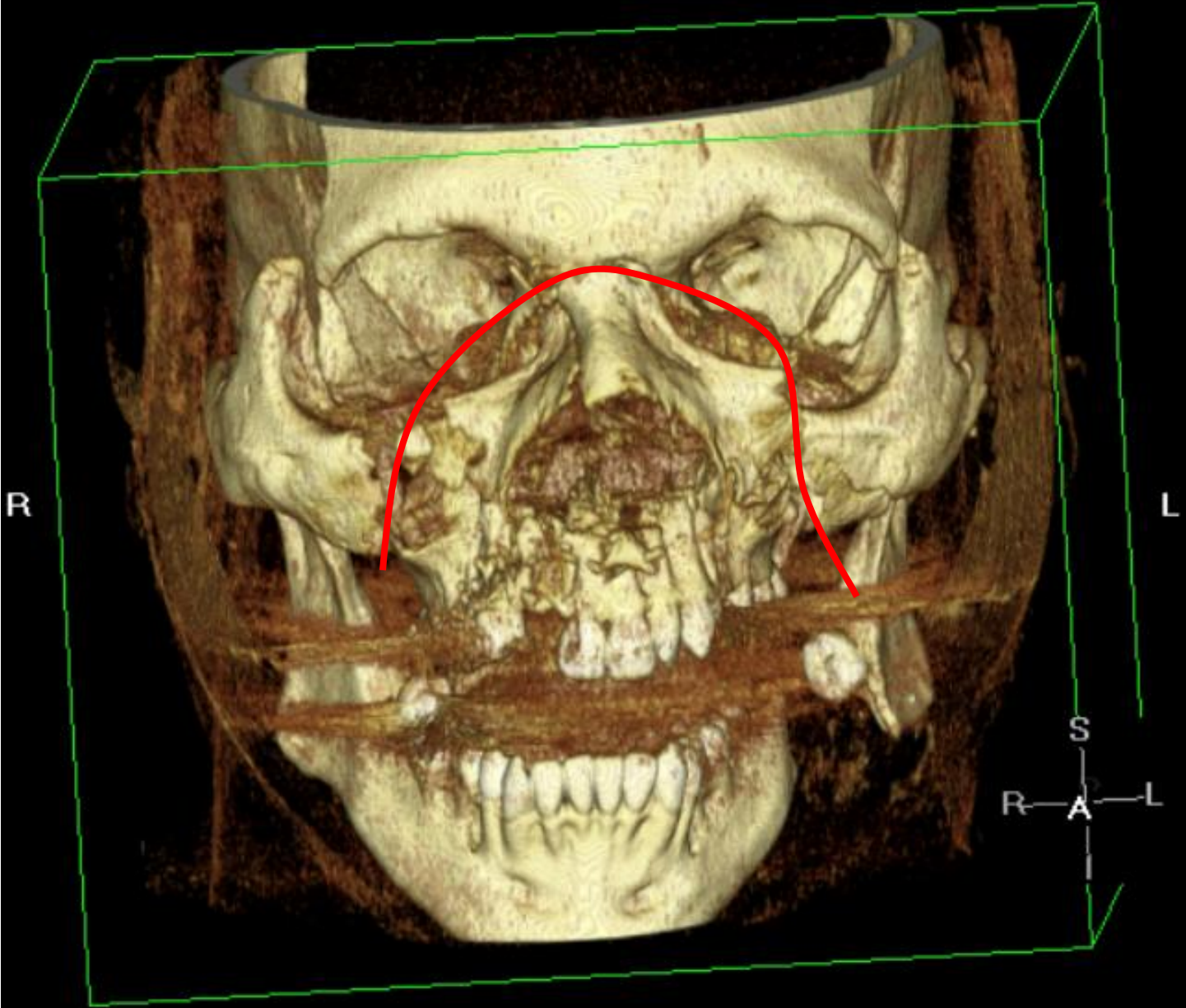
L

Lefort I

I



S



R

L

S

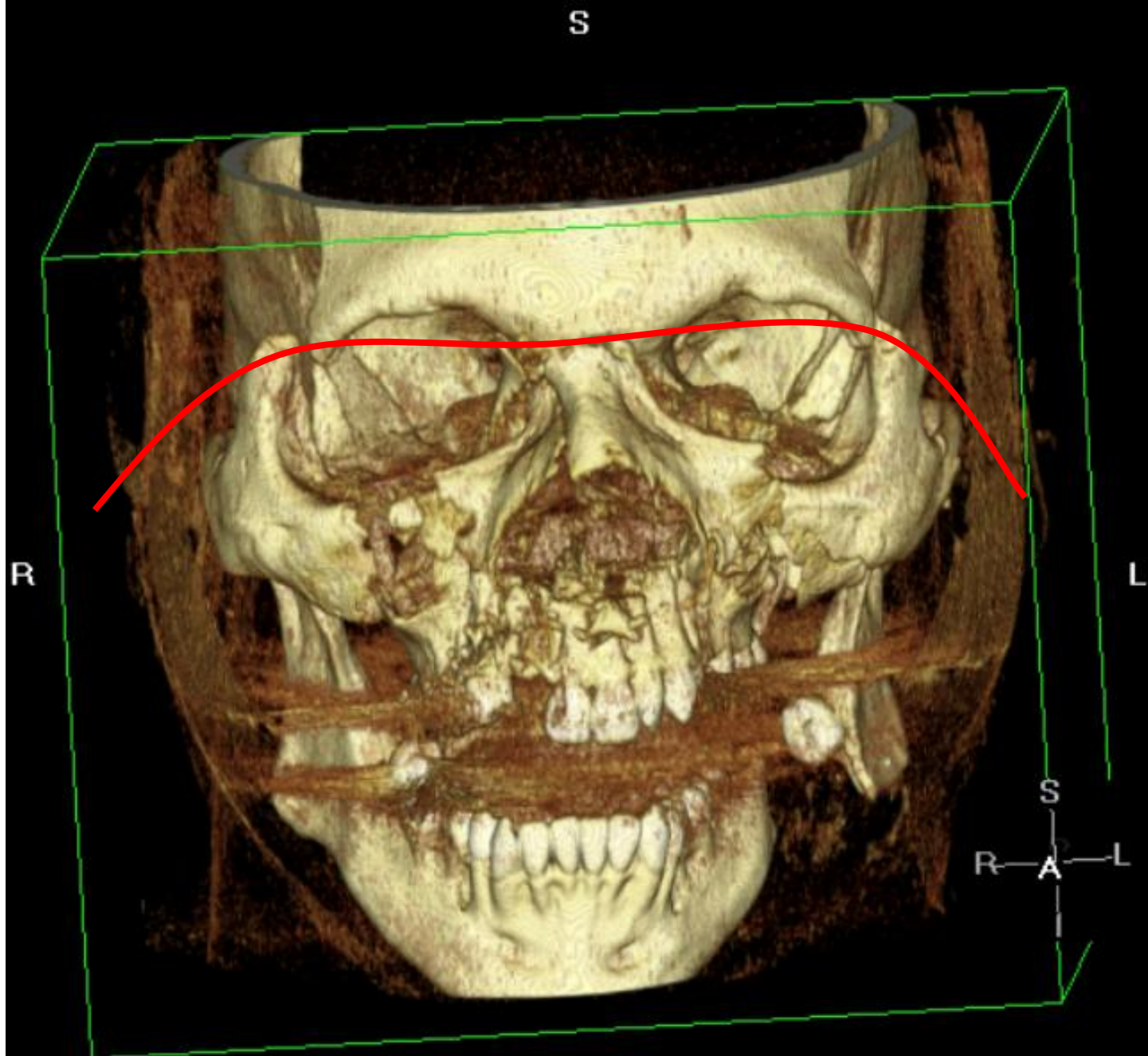
R

A

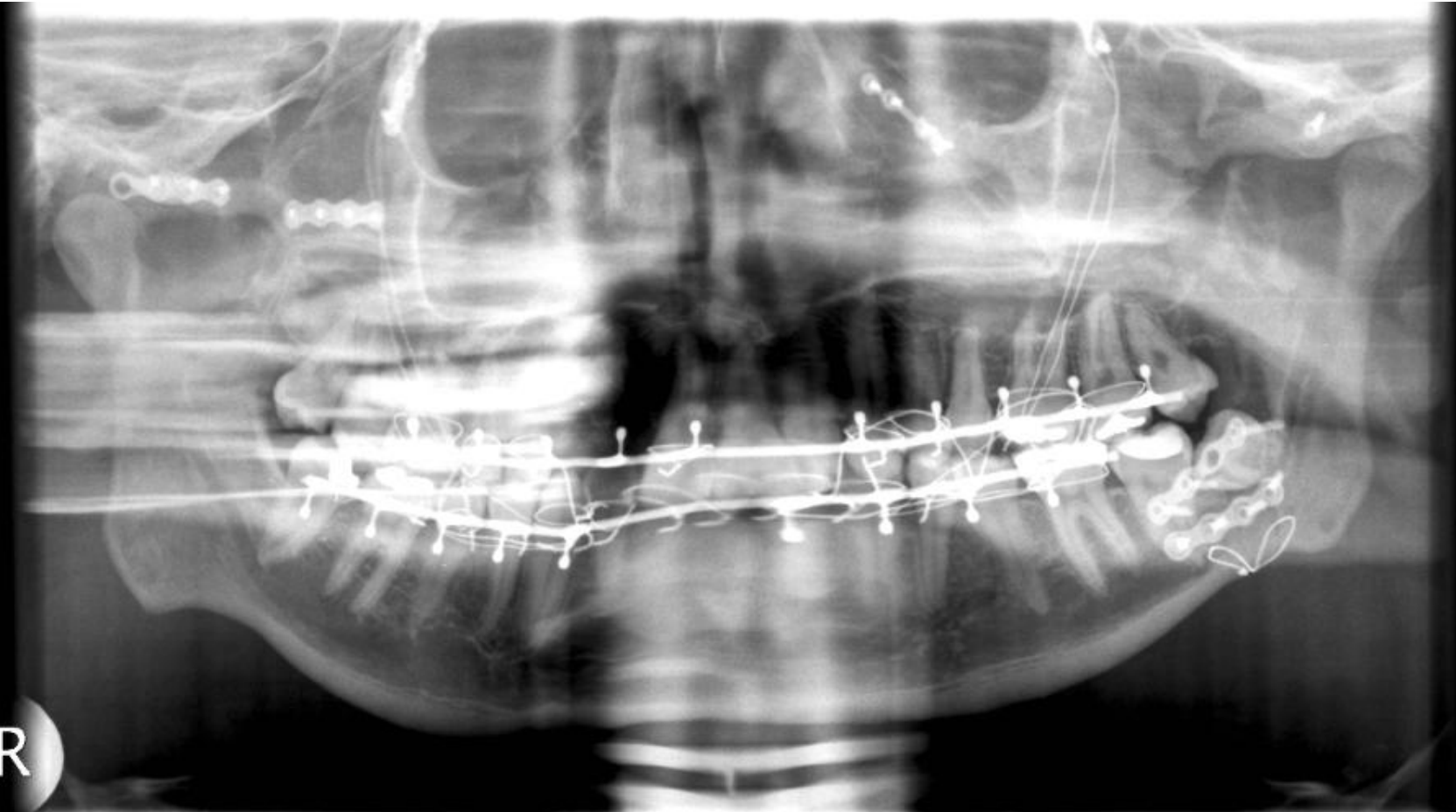
L

Lefort II

I



Lefort III



R

# aangezichtsletsels

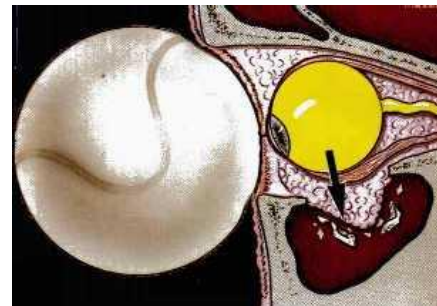
- Het aangezicht is de kreukelzone van het hoofd
- Ernstige aangezichtsletsels kunnen ernstige hersenletsels voorkomen

# aangezichtsletsels

Kleine aangezichtsletsels kunnen grote gevolgen hebben

Orbitafractuur:

Inklemming m. rectus inferior  
scheelzien

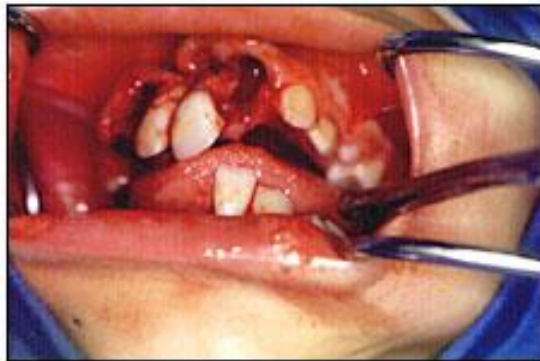



# aangeziichtsletsels

Kleine aangeziichtsletsels kunnen grote gevolgen hebben

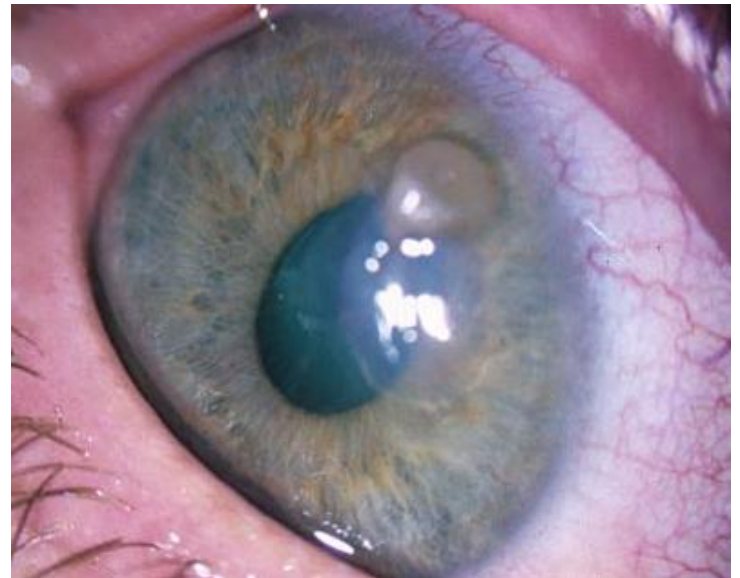dento-alveolaire fractuur: verlies van tanden



# aangeziichtsletsels

Kleine aangeziichtsletsels kunnen grote gevolgen hebben

Perforatie oogbol:  
visusverlies



# mandibula fractuur

gevaren mandibula fractuur

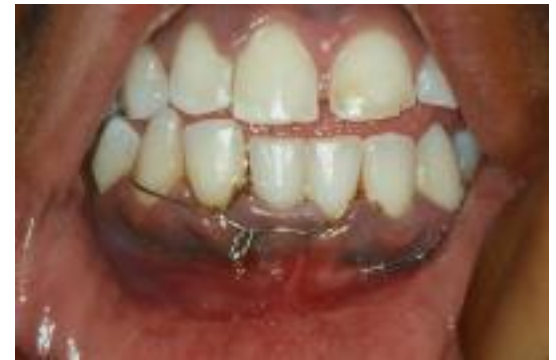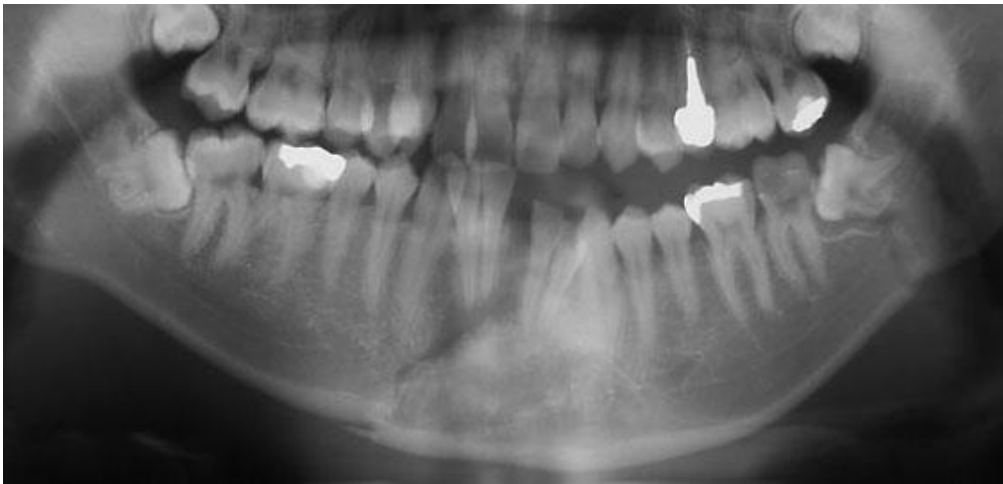
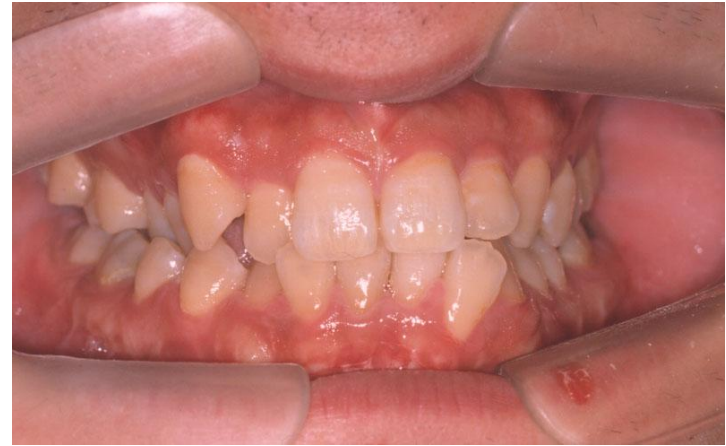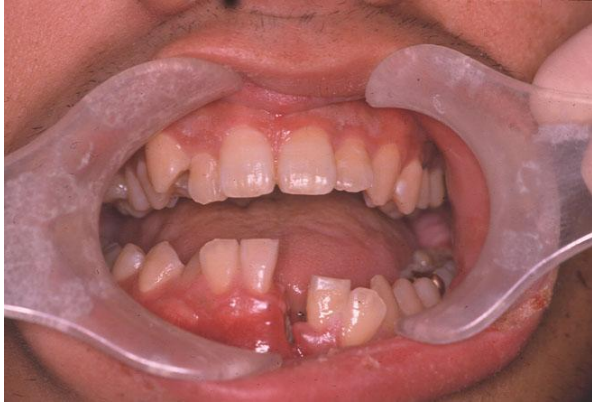terugval tong – ademweg obstructie

infectie

malpositie tanden

fixatie is relatief eenvoudig

# mandibula fractuur





??