

# Gastro-intestinale problematiek

Juli 2015  
Jeanette ten Haaf, Kinderarts

ZIEKENHUIS  
**ST ANTONIUS**

---

---

---

---

---

---

---

---

## Gastro-intestinale problematiek " buikpijnklachten"

- Gastro-enteritis
- Obstipatie
- Invaginatie
- Pylorusstenose
- Appendicitis
- Lymfadenitis mesenterialis
- (Ingekleemde) liesbreuk
- Torsio testis

Andere, niet gastro-intestinale oorzaken van buikpijnklachten

- Urineswegsinfectie, hydronefrose, pneumonie,
- nierstenen/koliek

ZIEKENHUIS  
**ST ANTONIUS**

---

---

---


---

---

---

---

---



ZIEKENHUIS  
**ST ANTONIUS**

---

---

---

---

---

---

---

---

## Gastro-enteritis

Vooral jonge kinderen  
Risico van uitdroging  
Diagnose obv klinische verschijnselen

SEH onderwijs juli 2015

ZIEKENHUIS  
ST ANTONIUS

---

---

---

---

---

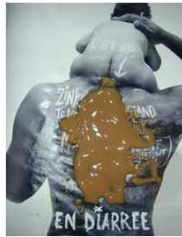---

---

---

## Gastro-enteritis

Diarree?



SEH onderwijs juli 2015

ZIEKENHUIS  
ST ANTONIUS

---

---

---

---

---

---

---

---

## Gastro-enteritis Oorzaken

- Virale infecties:
  - rotavirus, adenovirus, enterovirus
- Bacteriele infecties
  - Salmonella, shigella, campylobacter, yersinia
- Parasitaire infecties
  - Giardia Lambliä, entamoeba histolytica

SEH onderwijs juli 2015

ZIEKENHUIS  
ST ANTONIUS

---

---

---

---

---

---

---

---

## Gastro-enteritis

Actieve secretie van water en elektrolyten  
Risico van dehydratie en verlies van elektrolyten  
Gevolgen: metabole acidose, collaps, hypokaliemie

SEH onderwijs juli 2015

ZIEKENHUIS  
STANTONIUS

---

---

---

---

---

---

---

---

## Gastro-enteritis

Anamnese

SEH onderwijs juli 2015

ZIEKENHUIS  
STANTONIUS

---

---

---

---

---

---

---

---

## Gastro-enteritis Anamnese

Hoelang klachten  
Diarree: hoe vaak, hoeveel, aspect, geur  
Spugen: hoe vaak, hoeveel  
Mictie, dorst, huilen (tranen)  
Recent gewicht/Gewichtsverlies?  
Omgeving  
Bewustzijn verandering

SEH onderwijs juli 2015

ZIEKENHUIS  
STANTONIUS

---

---

---

---

---

---

---

---

## Gastro-enteritis

Lichamelijk onderzoek

SEH onderwijs juli 2015

ZIEKENHUIS  
ST ANTONIUS

---

---

---

---

---

---

---

---

## Gastro-enteritis Lichamelijk onderzoek

- Bewustzijn
- Vitale parameters (hf, RR, temp.,cap.refill)
- Gewicht
- Huidturgor
- Slijmvliezen
- Tranen
- Fontanel
- Positie ogen

SEH onderwijs juli 2015

ZIEKENHUIS  
ST ANTONIUS

---

---

---

---

---

---

---

---

## Gastro-enteritis Symptomen

**Tabel 23-1. Dehydratie: extracellulair vochtverlies en symptomen**

VERLIES	KLINISCHE VERSCHIJNSELEN (IN VOLGORDE VAN ERNST)
<3%	Geen klinische symptomen, behalve dorst
3-8%	Droge slijmvliezen, diepliggende ogen, huilen zonder tranen, verminderde turgor, sufheid of irritabiliteit, acidotisch ademen
>8%	<i>Bovendien:</i> verminderde perifere perfusie (vertraagde <i>capillary refill</i> ), snelle pols, shock

SEH onderwijs juli 2015

ZIEKENHUIS  
ST ANTONIUS

---

---

---

---

---

---

---

---

SEH onderwijs juli 2015



ZIGERHUIS  
STANTONIUS

---

---

---

---

---

---

---

---

**Gastro-enteritis  
Aanvullend onderzoek**

In principe geen aanvullend onderzoek: klinisch beeld

Bij ernstige dehydratie, > 9% gewichtsverlies  
Wanneer anamnese en/of LO niet past bij dehydratie tgv gastro-enteritis  
Wanneer iv rehydratie nodig is

Faeces kweken

SEH onderwijs juli 2015

ZIGERHUIS  
STANTONIUS

---

---

---

---

---

---

---

---

**Gastro-enteritis**

Therapie

SEH onderwijs juli 2015

ZIGERHUIS  
STANTONIUS

---

---

---

---

---

---

---

---

### Gastro-enteritis Therapie?

- Zofran
- Continuëren voeding
- ORS
- Intraveneus vocht
- In geval van shock: Vullen NaCl 0,9%
- Antibiotica?



SEH onderwijs juli 2015

ZIGERHUIS  
STANTONIUS

---

---

---

---

---

---

---

---

### Gastro-enteritis

#### Rehydratie

- Onderhoud
  - 1-10kg: 100ml/kg/dag
  - 10-20kg: 50ml/kg/dag
  - >20kg: 20ml/kg/dag
- Correctie
  - Milde dehydratie
  - Matige dehydratie: 50ml/kg in 4 uur

SEH onderwijs juli 2015

ZIGERHUIS  
STANTONIUS

---

---

---

---

---

---

---

---

#### Oral rehydration salt (ORS)

Corrigeert vocht en elektrolyten verlies dat optreedt bij acute dehydratie  
Het kan ook dehydratie voorkomen.

#### WHO

75mmol Na, 75mmol gluc per liter bij een osmolaliteit van 245mmol/l

SEH onderwijs juli 2015

ZIGERHUIS  
STANTONIUS

---

---

---

---

---

---

---

---

## Obstipatie

Retentie van faeces in colon

Overwogen als oorzaak van buikklachten niet duidelijk is

Anamnese is belangrijk

SEH onderwijs juli 2015

ZIEKENHUIS  
ST ANTONIUS

---

---

---

---

---

---

---

---



Ough, stomach  
pain, but I  
cannot poop...  
Help! Help!

SEH onderwijs juli 2015

ZIEKENHUIS  
ST ANTONIUS

---

---

---

---

---

---

---

---

## Obstipatie

Rome III criteria

> 2 van de volgende 6 symptomen

defaecatie frequentie < 2x per week

faecale incontinentie > 1 episode per week indien zindelijk

ophouden van ontlasting

pijnlijke of harde, keutelige ontlasting

grote hoeveelheid ontlasting in luier, cq verstopte wc

grote faecale massa in abdomen of rectum

SEH onderwijs juli 2015

ZIEKENHUIS  
ST ANTONIUS

---

---

---

---

---

---

---

---

## Obstipatie

SEH onderwijs juli 2015 ZIGERHUIS STANTONIUS

---

---

---

---

---

---

---

---

## Obstipatie

1% van de 0-4 jarigen  
 3-5% van alle verwijzingen naar de kinderarts  
 20-25% van alle verwijzingen naar een kinderarts-MDL

SEH onderwijs juli 2015 ZIGERHUIS STANTONIUS

---

---

---

---

---

---

---

---

## Obstipatie

1<sup>o</sup> levensjaar

- Overgang van BV naar flesvoeding

Peuters

- Rond-voorafgaande aan toilettraining

Schoolkinderen

- Presentatie: buikpijn en/of faecale incontinentie

Puber/adolescent

- IBS

SEH onderwijs juli 2015 ZIGERHUIS STANTONIUS

---

---

---

---

---

---

---

---



## Obstipatie symptomen

Harde, infrequente ontlasting  
Ontlasting in ondergoed  
(overloop) diarree  
Acute buikklasten  
Chronische of recidiverende buikpijn  
Bolle buik  
Bloed bij de ontlasting

SEH onderwijs juli 2015

ZIEKENHUIS  
STANTONIUS

---

---

---

---

---

---

---

---

## Obstipatie Lichamelijk onderzoek

Inspectie buik (bolle buik?)  
Palpatie buik (pijnlijk? palpabele colonsegmenten?)  
Inspectie anus  
(Rectaal toucher)

SEH onderwijs juli 2015

ZIEKENHUIS  
STANTONIUS

---

---

---

---

---

---

---

---

## Obstipatie Oorzaken

95% functioneel  
  
5% organisch  
    anatomisch  
    neurologisch  
    metabool

SEH onderwijs juli 2015

ZIEKENHUIS  
STANTONIUS

---

---

---

---

---

---

---

---

## Functionele obstipatie

- Toilettraining niet succesvol
- Na pijnlijke ontlasting
- Uitstel van ontlasting bij vreemde wc's
- Life event
- Gedragsprobleem

SEH onderwijs juli 2015

ZIEKENHUIS  
STANTONIUS

---

---

---

---

---

---

---

---

## Obstipatie Diagnostiek

- In principe, in 1<sup>e</sup> instantie, geen aanvullende diagnostiek
- Lab: vb Schildklierfunctie, coeliakie
- Geen plaats meer voor X-BOZ \*\* (therapie trouw)

SEH onderwijs juli 2015

ZIEKENHUIS  
STANTONIUS

---

---

---

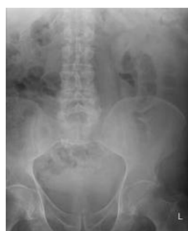---

---

---

---

---



SEH onderwijs juli 2015

ZIEKENHUIS  
STANTONIUS

---

---

---

---

---

---

---

---

## Obstipatie Behandeling

### Toilettraining

- Houding, brilverkleiner, voetensteun
- 3dd na elke maaltijd naar de wc, max. 5 min.
- Poepdagboek

### Dieet

### Laxerende medicatie

### Fosfaatclysma

- Rectum overvol, orale therapie nog onvoldoende resultaat

### Gedragstherapie

- Belonen, negeren, observeren

### "Poeptraining"

SEH onderwijs juli 2015

ZIGERHUIS  
STANTONIUS

---

---

---

---

---

---

---

---

## Toilettraining



SEH onderwijs juli 2015

ZIGERHUIS  
STANTONIUS

---

---

---

---

---

---

---

---



SEH onderwijs juli 2015

ZIGERHUIS  
STANTONIUS

---

---

---

---

---

---

---

---

SEH onderwijs juli 2015



ZIGERHUIS  
STANTONIUS

---

---

---

---

---

---

---

---

**Obstipatie  
Complicaties**

Buikpijn  
Urineverlies overdag (40%)  
Sociale gevolgen

SEH onderwijs juli 2015

ZIGERHUIS  
STANTONIUS

---

---

---

---

---

---

---

---

**Invaginatie**

Instulping van een darmgedeelte in een volgend darmgedeelte, waardoor de darm wordt afgesloten en de bloedtoevoer wordt afgeklemd.

SEH onderwijs juli 2015

ZIGERHUIS  
STANTONIUS

---

---

---

---

---

---

---

---

## Invaginatie

Jonge kinderen (0,5 tot 2,5 jaar)

Plotse heftige pijn aanvallen (**koliek**) in de buik

- 80%

**Braken**, meestal met gal

**Bloed in de ontlasting**, donkerrood (jam)

- 50%

SEH onderwijs juli 2015

ZIEKENHUIS  
ST ANTONIUS

---

---

---

---

---

---

---

---

## Invaginatie

3 typen

- Ileocolische invaginatie
- Ileoleale invaginatie
- Colocolische invaginatie

- Meestal geen specifieke oorzaak
  - (virale gastro-enteritis, lymfadenitis mesenterica, ingedroogde faeces...)

SEH onderwijs juli 2015

ZIEKENHUIS  
ST ANTONIUS

---

---

---

---

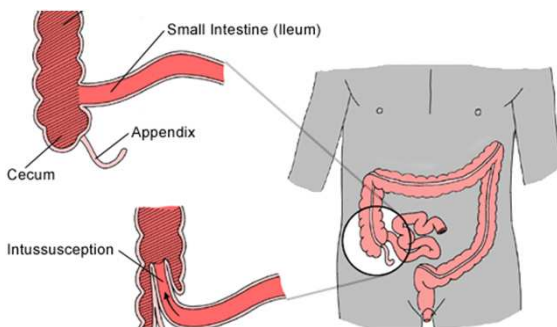
---

---

---

---

## Invaginatie



SEH onderwijs juli 2015

ZIEKENHUIS  
ST ANTONIUS

---

---

---

---

---

---

---

---

## Invaginatie Presentatie/ lichamelijk onderzoek

Ontroostbaar huilen

Optrekken van de benen

Koliekpijnen, maar mogelijk uiteindelijk voortdurend pijn

SEH onderwijs juli 2015

ZIGERHUIS  
STANTONIUS

---

---

---

---

---

---

---

---

## Invaginatie Aanvullend onderzoek

Echo abdomen

X-BOZ

SEH onderwijs juli 2015

ZIGERHUIS  
STANTONIUS

---

---

---

---

---

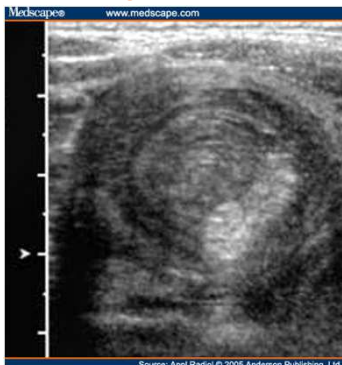---

---

---

## Invaginatie Diagnostiek

Echo



SEH onderwijs juli 2015

ZIGERHUIS  
STANTONIUS

---

---

---

---

---

---

---

---

### Invaginatie complicaties

Bloedtoevoer kan worden afgesneden

Darmweefsel sterft af.

SEH onderwijs juli 2015

ZIEKENHUIS  
STANTONIUS

---

---

---

---

---

---

---

---

### Invaginatie Behandeling

Bariumklysma/ bariumpap en lucht in endeldarm

Door de druk van de bariumpap en de lucht wordt het ingestulpte deel van de darm weer op zijn plaats geduwd. (soms alleen lucht)

Chirurgie

SEH onderwijs juli 2015

ZIEKENHUIS  
STANTONIUS

---

---

---

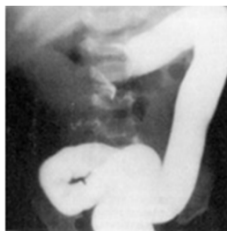
---

---

---

---

---



SEH onderwijs juli 2015

ZIEKENHUIS  
STANTONIUS

---

---

---

---

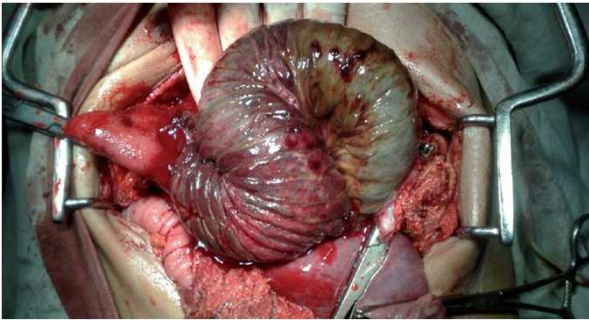
---

---

---

---

**Invaginatie  
Complicatie**



SEH onderwijs juli 2015

ZIEKENHUIS  
**ST ANTONIUS**

---

---

---

---

---

---

---

---



SEH onderwijs juli 2015

ZIEKENHUIS  
**ST ANTONIUS**

---

---

---

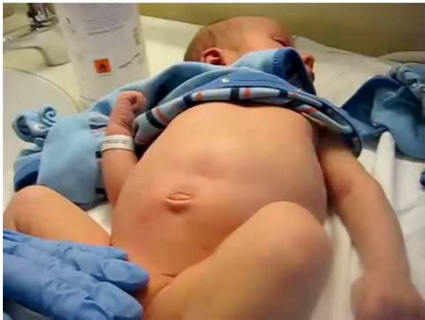---

---

---

---

---



SEH onderwijs juli 2015

ZIEKENHUIS  
**ST ANTONIUS**

---

---

---

---

---

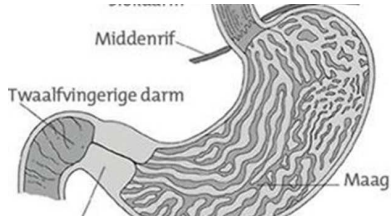
---

---

---



## Pylorus stenose/hypertrofie



SEH onderwijs juli 2015

ZIEKENHUIS  
STANTONIUS

---

---

---

---

---

---

---

---

Frequentie: 3:1000 zuigelingen

Leeftijd: 4<sup>e</sup>-6<sup>e</sup> levensweek

Jongens:meisjes = 4:1

Oorzaak onbekend, familiair?

SEH onderwijs juli 2015

ZIEKENHUIS  
STANTONIUS

---

---

---

---

---

---

---

---

## Pylorus hypertrofie

Symptomen

Projectiel braken

Aanvullend onderzoek

Echo pylorus

Behandeling

Pylorotomie

SEH onderwijs juli 2015

ZIEKENHUIS  
STANTONIUS

---

---

---

---

---

---

---

---

## Lymfadenitis mesenterialis

Lymfeklieren in de buik ontstoken en mogelijk vergroot  
Komt regelmatig voor  
Mn kinderen van 5-15 jaar

SEH onderwijs juli 2015

ZIEKENHUIS  
STANTONIUS

---

---

---

---

---

---

---

---

## Lymfadenitis mesenterialis Symptomen

buikpijn (87%)  
pijn (rechts) in de onderbuik (63%)  
koorts (38%)  
anorexie, misselijk, moe (30%)  
braken en diarree (13%)

SEH onderwijs juli 2015

ZIEKENHUIS  
STANTONIUS

---

---

---

---

---

---

---

---

## Lymfadenitis mesenterialis Oorzaken/diagnose/beloop

Bacterie (E.Coli, yersinia)  
Virus (adenovirus, CMV, EBV)

Diagnose  
middels echografie

Beloop:  
meestal spontaan herstel

SEH onderwijs juli 2015

ZIEKENHUIS  
STANTONIUS

---

---

---

---

---

---

---

---

## Appendicitis acuta

Ontsteking van de appendix  
1% van de kinderen < 15 jaar (10-12jr)  
Meest voorkomende oorzaak van acute buik op de kinderleeftijd

SEH onderwijs juli 2015

ZIEKENHUIS  
STANTONIUS

---

---

---

---

---

---

---

---

## Appendicitis acuta Aanvullend onderzoek

Klinische diagnose  
Leucocytose (sensitiviteit 80-90%)  
Echo (sensitiviteit 80-95%)

SEH onderwijs juli 2015

ZIEKENHUIS  
STANTONIUS

---

---

---

---

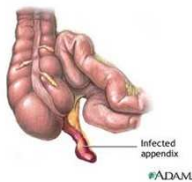
---

---

---

---

## Appendicitis



SEH onderwijs juli 2015

ZIEKENHUIS  
STANTONIUS

---

---

---

---

---

---

---

---

### Appendicitis acuta Symptomen

Pijn rechts-onder in de buik (aanvankelijk rond navel, migrerend naar recht onder)  
Anorexie  
Braken  
Diarree  
Koorts  
Vervoerspijn

SEH onderwijs juli 2015

ZIEKENHUIS  
STANTONIUS

---

---

---

---

---

---

---

---

### Appendicitis acuta Lichamelijk onderzoek

Drukpijn rechts onder in de buik  
"Defense musculair"  
Loslaatpijn  
Cave geperforeerde appendicitis

SEH onderwijs juli 2015

ZIEKENHUIS  
STANTONIUS

---

---

---

---

---

---

---

---

### Appendicitis acuta Behandeling

Therapie: appendectomie  
  
Perforatie < 5 jaar tot 50%  
antibiotica  
  
Mortaliteit indien adequaat behandeld 1 per 3000 (< 1 jaar)  
  
Postoperatieve complicaties  
• Wondinfecties (1,5-2%)  
• Intra-abdominaal abces (1,5-2%)  
• Symptomatische adhesies (1%)

SEH onderwijs juli 2015

ZIEKENHUIS  
STANTONIUS

---

---

---

---

---

---

---

---

## Liesbreuk

Oorzaak:  
zwakke plek in de buikwand

Jongen:meisje = 10:1

Rechts (60%) > links (15%)

Rechts + links (15%)

SEH onderwijs juli 2015

ZIEGENIUS  
STANTONIUS

---

---

---

---

---

---

---

---

## Liesbreuk

Symptomen  
zwellung in liesstreek, reponibel

Cave: afklemming

SEH onderwijs juli 2015

ZIEGENIUS  
STANTONIUS

---

---

---

---

---

---

---

---

## Torsio testis

Zaadstreng om testis gedraaid  
Bloedtoevoer naar testis afgekneld

SEH onderwijs juli 2015

ZIEGENIUS  
STANTONIUS

---

---

---

---


---

---

---

---

Torsio testis



SEH onderwijs juli 2015 **ZIGERHUIS** STANTONIUS

---

---

---

---

---

---

---

---

### Torsio testis

Piek

- Pasgeborenen
- Adolescenten

SEH onderwijs juli 2015 **ZIGERHUIS** STANTONIUS

---

---

---

---

---

---

---

---

### Torsio testis Symptomen

Hevige pijn, uitstralend naar buik/rug  
Misselijk  
Braken  
Koorts  
Zwelling testis  
Manipulatie erg pijnlijk

SEH onderwijs juli 2015 **ZIGERHUIS** STANTONIUS

---

---

---

---

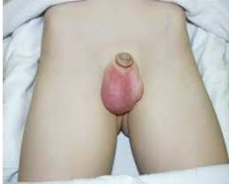---

---

---

---

### Torsio testis



SEH onderwijs juli 2015

ZIEKENHUIS  
ST ANTONIUS

---

---

---

---

---

---

---

---

### Torsio testis Behandeling

- Snelle chirurgische correctie (<4-6 uur)
- orchidopexie
- Cave afsterven testis
- orchidectomie

SEH onderwijs juli 2015

ZIEKENHUIS  
ST ANTONIUS

---

---

---

---

---

---

---

---



SEH onderwijs juli 2015

ZIEKENHUIS  
ST ANTONIUS

---

---

---

---

---

---

---

---

### Differentiaal diagnose Buikpijnklachten

Gastro-enteritis  
Obstipatie  
Invaginatie  
Appendicitis  
Lymfadenitis mesenterialis  
Liesbreuk  
Torsio testis

Pneumonie  
Urineweginfectie/pyelonefritis  
Acute niet-specifieke abdominale pijn

SEH onderwijs juli 2015

ZIEKENHUIS  
STANTONIUS

---

---

---

---

---

---

---

---

### Uiteindelijk...



SEH onderwijs juli 2015

ZIEKENHUIS  
STANTONIUS

---

---

---

---

---

---

---

---



SEH onderwijs juli 2015

ZIEKENHUIS  
STANTONIUS

---

---

---

---

---

---

---

---



SEH onderwijs juli 2015

ZIGERHUIS  
STANTONIUS

---

---

---

---

---

---

---

---

**Prikkelbare darm syndroom**

spastisch colon  
Irritable bowel syndrome

SEH onderwijs juli 2015

ZIGERHUIS  
STANTONIUS

---

---

---

---

---

---

---

---

**Prikkelbare darm syndroom**

Jong volwassenen (10%), meisje:jongen 2:1

**Symptomen:**

- Buikpijn, gasvorming, diarree, obstipatie

**Oorzaak:**

- Stress, drukte of voeding (vezelarm, kant-klare maaltijden)

**Behandeling**

- Leefstijl, voeding, hypnotherapie, bekkenbodembetrapie, medicatie

SEH onderwijs juli 2015

ZIGERHUIS  
STANTONIUS

---

---

---

---

---

---

---

---